

# Vorsorgeuntersuchungen

- 2.1 Kinder – worauf sollten Eltern achten? – 6
- 2.2 Grüner Star (Glaukom) – Früherkennung und Behandlung – 7
- 2.3 Bluthochdruck und Zuckerkrankheit – und nun? – 12
- 2.4 Kurzsichtigkeit – was ist zu tun? – 13

## Wichtige Hinweise auf das mögliche Vorliegen von Augenerkrankungen

### Risiko: »Frühchen«

### Die Vorgeschichte ist wichtig

### Was ist die Sehschule?

## 2.1 Kinder – worauf sollten Eltern achten?

Säuglinge und Kleinkinder können ihre Beschwerden nicht äußern. Eltern, Kinder- und Augenärzte sollten daher ein Team bilden, um durch Beobachtungen und Untersuchungen mögliche Augenerkrankungen früh zu erkennen und zu behandeln. Die folgenden Beobachtungen geben Hinweise auf das mögliche Vorliegen von Augenerkrankungen und sollten daher zur sofortigen Untersuchung beim Augenarzt führen:

- Entzündungszeichen
- Schielen
- auffällige Kopfhaltung
- weiße Pupillen
- Augenzittern
- Besonderheit: extrem große Augen
- schlechte Hand-Augen-Koordination – das Kind greift daneben
- fehlende Reaktionen und Zeichen des Erkennens
- heftiges Augenreiben

### ■ Die Vorgeschichte ist wichtig – warum?

Eine Infektion während der Schwangerschaft (z. B. Röteln) kann beim ungeborenen Kind zu schweren Augenschäden führen. Auch Kinder, die vor der 36. Schwangerschaftswoche mit einem niedrigen Geburtsgewicht geboren werden, haben ein erhöhtes Risiko für eine Augenerkrankung. Die betroffenen Säuglinge (»Frühchen«) müssen gezielt augenärztlich untersucht, regelmäßig kontrolliert (■ Abb. 2.1) und im Bedarfsfall rechtzeitig behandelt werden.

Die wichtigsten Fragen des Augenarztes sind:

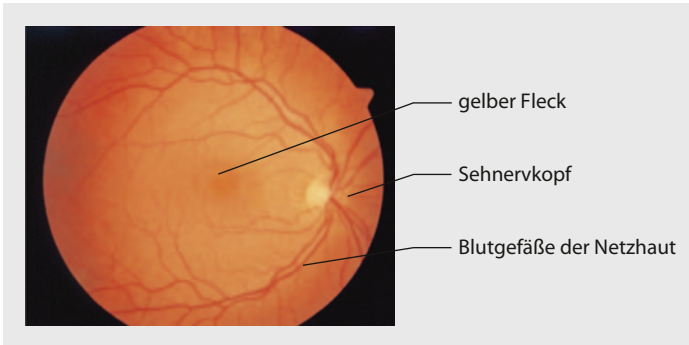
- Hatte das Kind früher schon Augenerkrankungen?
- Wurde bereits behandelt (Brille)?
- Gab es Besonderheiten während der Schwangerschaft oder bei der Geburt?
- Wie war das Geburtsgewicht?

### ■ Mein Kind soll in die Sehschule. Was ist eine Orthoptistin?

Der Beruf der Orthoptistin beschäftigt sich speziell mit dem Erkennen und Behandeln von Erkrankungen, die das beidäugige Sehen betreffen. In der »Sehschule« werden Schielerkrankungen und Kopfwangshaltungen durch zahlreiche Tests genau untersucht. Auch die Behandlung der Sehschwäche (Amblyopie) eines Auges erfolgt in der Sehschule. Hierbei wird das Führungsauge abgeklebt (Okklusionsbehandlung), um das sehschwache Auge zu schulen.

### ■ Mein Kind hat eine »angeborene Sehschwäche« auf einem Auge. Was ist das genau?

Bei der »angeborenen« Sehschwäche handelt es sich um die Verminderung der Sehschärfe meist auf einem Auge, ohne dass eine



■ **Abb. 2.1** Gesunder Augenhintergrund mit Sehnervkopf, gelbem Fleck (Makula) und den Blutgefäßen der Netzhaut

eigentliche Augenerkrankung vorliegt. Menschen werden nicht mit voller Sehschärfe geboren. Das Sehen entwickelt sich erst während der ersten Lebensjahre. Kommt es in dieser für Störungen sehr empfindlichen Zeit zur Benachteiligung eines Auges, so kann sich auf diesem Auge die volle Sehschärfe nicht entwickeln, und das Auge wird sehschwach.

Eine Ursache für diese Entwicklungsstörung können Unterschiede im Bau der Augen sein. Wird zum Beispiel die Notwendigkeit für eine Brille nicht rechtzeitig erkannt, so kann es zur »Benachteiligung« eines Auges beim Sehen kommen. Dieses Auge wird dann nie lernen, richtig zu sehen. Auch ein Schielen oder eine Linsentrübung kann die beidseitige Augenentwicklung behindern.

Kinder, die einseitig oder beidseitig sehbehindert sind, können sich völlig unauffällig verhalten. Wird ein Sehfehler erst zur Einschulung festgestellt, so kann zum Beispiel ein sehschwaches Auge nicht mehr erfolgreich behandelt werden. Die Vorsorgeuntersuchung beim Augenarzt ist daher für alle Kinder zwischen dem 2. und dem 3. Lebensjahr besonders wichtig.

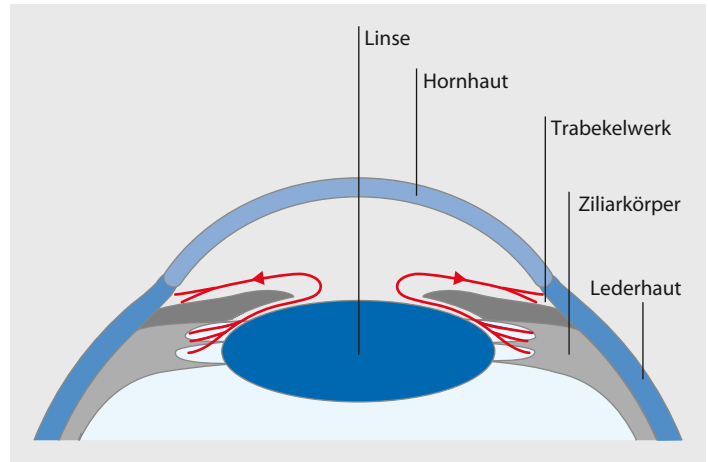
## 2.2 Grüner Star (Glaukom) – Früherkennung und Behandlung

### ■ Was ist der grüne Star, und welche Rolle spielt der Augendruck bei dieser Erkrankung?

Der Sehnervkopf (Papille) ist die Stelle, an der alle Nervenfasern der Netzhaut zusammentreffen. Der grüne Star (Glaukom) ist eine Erkrankung des Sehnervkopfes mit Gesichtsfeldausfällen. Der Augendruck kann beim grünen Star sowohl erhöht als auch normal sein. Man spricht in diesem Fall vom Normaldruckglaukom. Eine reine Augendruckerhöhung (okuläre Hypertension) liegt vor, wenn noch keine Schäden am Sehnerv entstanden sind und das Gesichtsfeld noch völlig intakt ist. Der normale Augendruck liegt bei 14–21 mmHg (Mil-

**Die Vorsorgeuntersuchung zwischen dem 2. und dem 3. Lebensjahr hilft, eine Sehschwäche zu vermeiden**

**Der grüne Star (Glaukom) ist eine Erkrankung des Sehnervkopfes**



■ **Abb. 2.2** Kammerwasser wird hauptsächlich vom Ziliarkörper gebildet und füllt den vorderen Augenabschnitt aus. Es fließt hauptsächlich durch das Trabekelwerk im Kammerwinkel ab

limeter Quecksilbersäule). Er kann aber auch bei gesunden Augen im Tagesverlauf sehr schwanken. Daher sind Augendruckmessungen zu verschiedenen Tageszeiten bei der Diagnostik sinnvoll.

Das Auge wird im vorderen Augenabschnitt vom Kammerwasser ausgefüllt, das überwiegend von den Ziliarkörperzellen gebildet wird. Der Hauptabfluss erfolgt durch das Trabekelwerk (■ Abb. 2.2). So wird ein gewisser Augendruck aufgebaut. Störungen beim Abfluss führen zu einer Augendruckerhöhung und zu Schäden am Sehnerv. In schweren Fällen kann es zusätzlich zu Hornhautveränderungen und Durchblutungsstörungen an der Regenbogenhaut kommen.

■ **Warum sollte ich eine augenärztliche Vorsorgeuntersuchung auf grünen Star machen lassen, wenn ich doch keine Beschwerden habe?**

Der grüne Star ist eine der häufigsten Erblindungsursachen weltweit. Im Frühstadium sind die Betroffenen meist beschwerdefrei. Bleibt das Glaukom unentdeckt und unbehandelt, so nehmen die krankhaften Veränderungen am Sehnervkopf zu (■ Abb. 2.3). Es kommt im schlimmsten Fall sogar zur Erblindung. Der schleichende, symptomlose Krankheitsverlauf führt dazu, dass viele Glaukome unerkannt bleiben. Umso wichtiger ist hier die Vorsorgeuntersuchung zur Früherkennung (► Informatives: Individuelle Gesundheitsleistungen (IGeL)).

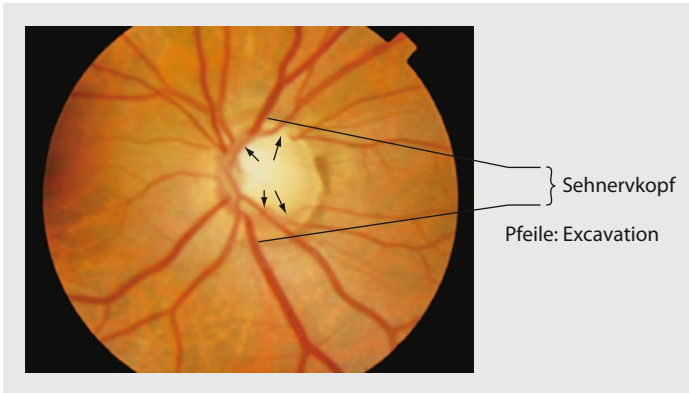
■ **Wann bin ich besonders gefährdet, einen grünen Star zu bekommen?**

Risikofaktoren für einen grünen Star sind:

- Augendruckerhöhung
- großer Sehnerv

**Vorsorge zur Früherkennung von grünem Star:**  
40.–60. Lebensjahr alle 2 Jahre,  
ab dem 60. Lebensjahr jährlich

**Risikofaktoren für einen grünen Star**



■ **Abb. 2.3** Sehnervschwund durch grünen Star (Glaukom), blasser Sehnervkopf mit großer Mulde (Exkavation)

- geringe Hornhautdicke
- Glaukom in der Familie
- Kurzsichtigkeit
- dunkle Hautfarbe
- höheres Lebensalter
- Migräne
- Einnahme von Steroiden (Kortison)
- niedriger Blutdruck
- Spielen von Blasinstrumenten

Es ist statistisch erwiesen, dass die Wahrscheinlichkeit, an einem grünen Star zu erkranken, mit dem Lebensalter steigt. 15 % aller Menschen, die älter als 80 Jahre sind, haben ein Glaukom. Viele wissen es leider nur nicht.

#### ■ Welche Formen vom grünen Star gibt es?

- Offenwinkelglaukom
- Engwinkelglaukom
- Normaldruckglaukom
- Pigment- und Kapselhäutchenglaukom
- Glaukom als Folgeerkrankung (Sekundärglaukom)

All diese Formen entstehen durch einen verschlechterten Kammerwasserabfluss. Mögliche Ursachen sind: Ein angeborener enger Kammerwinkel (Engwinkelglaukom), verändertes Gewebe (Offenwinkelglaukom) oder Ablagerungen im Kammerwinkel (Pigment- und Kapselhäutchenglaukom). Auch krankhafte Gefäßneubildungen (bei Diabetikern) oder Vernarbungen nach Verletzungen können zu einer Abflussbehinderung führen. Man spricht in diesen Fällen von einem Sekundärglaukom.

**Es gibt verschiedene Formen von grünem Star (Glaukom)**

## Informatives: Individuelle Gesundheitsleistungen (IGeL)

1999 haben sich Augenärzte in Deutschland für ein Vorsorgeprogramm stark gemacht. Es ist jedoch dem Rotstift der Gesundheitspolitik zum Opfer gefallen. Wird eine Erkrankung festgestellt, so übernehmen die Krankenkassen die Kosten für die medizinisch notwendigen Untersuchungen, für Medikamente und, falls erforderlich, für Laserbehandlungen oder Operationen.

Die Kosten für Vorsorgeuntersuchungen müssen jedoch von den Patienten selbst getragen werden. Diese »Individuellen Gesundheitsleistungen« (IGeL) werden nach der Gebührenordnung für Ärzte (GOÄ) abgerechnet. Die Steigerungssätze, mit denen Ärzte abrechnen, variieren zwischen dem 1,0- und 3,5-fachen Steigerungssatz; der 2,3-fache Steigerungssatz ist üblich.

### Welche Vorsorgeuntersuchung ist wann sinnvoll?

Die Glaukom-IGeL ist eine Vorsorgeuntersuchung auf grünen Star (Glaukom); Sehnervkopfbeurteilung und Augendruckmessung sind enthalten. Diese Vorsorgeuntersuchung wird ab dem 40. Lebensjahr alle 2 Jahre empfohlen, nach dem 60. Lebensjahr sind jährliche Kontrollen ratsam.

Bei der HRT-Untersuchung (Tomografie vom Sehnervkopf) ermöglichen Schichtaufnahmen eine genaue Vermessung des Sehnervkopfes. Dies ist besonders bei grenzwertigem Augendruck, grünem Star (Glaukom) in der Verwandtschaft, schwer zu beurteilendem Sehnervkopf und zur Verlaufskontrolle bei bestehendem Glaukom sinnvoll.

Die Myopie-IGeL ist eine besondere Vorsorgeuntersuchung für kurzsichtige Patienten. Bei einer Kurzsichtigkeit ab  $-3.0$  dpt (Dioptrien) kommen Veränderungen, die zu einer Netzhautablösung führen können, häufiger vor. Daher sind in diesen Fällen regelmäßige Netzhautuntersuchungen (alle 3 Jahre) auch bei beschwerdefreien Patienten sinnvoll.

Eine Brillenberatung (Brillen-IGeL) – besonders wenn Spezialbrillen zum Notenlesen oder für die Computerarbeit gewünscht werden – ist keine Leistung der Krankenkassen und muss selbst bezahlt werden.

Welche Vorsorgeuntersuchung im Einzelfall angeraten ist, sollte man mit dem behandelnden Augenarzt besprechen.

## Notfall Glaukomanfall: Der Patient muss unverzüglich in die nächste Augenklinik

## Wichtige Vorsorgeuntersuchungen auf grünem Star (Glaukom): »Glaukom-IGeL« und Tomografie des Sehnervkopfes (HRT)

### ■ Was ist ein Glaukomanfall?

Ein Glaukomanfall ist der plötzliche, vollständige Verschluss des Kammerwinkels. Der Augeninnendruck steigt rasant an (auf Werte bis zu 60 mmHg). Bleibt dieser Zustand unbehandelt, so kommt es innerhalb kürzester Zeit zu massiven Schäden am Sehnerv und zur Erblindung. Es handelt sich also um einen absoluten Notfall, und der Patient muss unverzüglich in die nächste Augenklinik.

### ■ Welche Vorsorgeuntersuchungen beim grünen Star gibt es, und wie häufig sollten sie durchgeführt werden?

Eine Vorsorgeuntersuchung auf grünem Star sollte alle 2 Jahre erfolgen. Bei besonderen Risikogruppen sind zum Teil aber auch häufigere Kontrollen notwendig.

Da der Augeninnendruck auch bei fortgeschrittenem grünem Star sehr schwanken und zeitweise normal sein kann, ist eine Augendruckmessung nur in Verbindung mit der Beurteilung des Sehnervkopfes als Vorsorgeuntersuchung geeignet. Die sogenannte »Glaukom-IGeL« beinhaltet beides (► Informatives: Individuelle Gesundheitsleistungen (IGeL)).

Die Messung der Hornhautdicke (Pachymetrie, ► Informatives: Untersuchungsmethoden) ist eine sinnvolle Ergänzung zum »Glaukom-IGeL«. Hier gilt: Je dünner die Hornhaut, desto höher ist das Risiko, einen grünen Star zu bekommen.

Bei der Tomografie des Sehnervkopfes (HRT) (► Informatives: Untersuchungsmethoden) wird die Papille mithilfe eines dreidimen-

sionalen Bildes genau vermessen. Da die Sehnervköpfe auch bei gesunden Augen im Hinblick auf Farbe (Grad der Durchblutung), Größe und Form der Mulde (Exkavation) sehr variieren können, ist eine Beurteilung manchmal schwierig. In diesen Fällen hilft diese computergestützte Vermessung weiter, da die genaue Dokumentation eine Verlaufskontrolle erleichtert. Häufig kann ein anfänglicher Krankheitsverdacht auch ausgeräumt werden. Beim Seitenvergleich kann eine ausgeprägte Seitendifferenz der Sehnervköpfe zum Verdacht auf Durchblutungsstörungen der Halsschlagadern (Carotiden) führen. In diesen Fällen wird eine Ultraschalluntersuchung veranlasst. Liegt eine starke Verengung der Halsschlagadern vor, so wird vom Gefäßchirurgen operiert und der Patient wahrscheinlich vor einem Schlaganfall (Apoplex) bewahrt.

Die regelmäßige Vorsorgeuntersuchung bei Augenarzt ist wichtig – nicht nur fürs scharfe Sehen. Bei manchem kann sie lebensrettend sein.

#### ■ **Wie wird ein grüner Star behandelt?**

Augentropfen, Laserbehandlung und Glaukomoperation sind die Behandlungsmöglichkeiten für einen grünen Star (Glaukom).

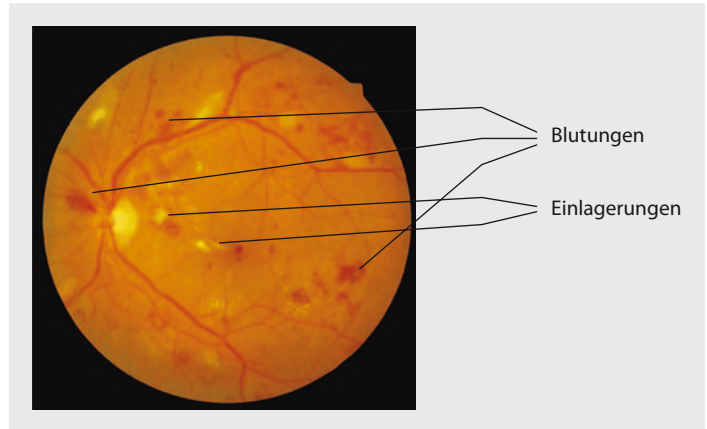
Augentropfen zur Behandlung des Glaukoms bewirken eine verminderte Kammerwasserbildung oder einen verbesserten Abfluss. Für Patienten steht besonders die Verträglichkeit dieser Augentropfen im Vordergrund. Grundsätzlich können Augentropfen nur gut wirken, wenn sie regelmäßig und mit hoher Zuverlässigkeit angewendet werden. Lesen sie die Beipackzettel, so befürchten viele Patienten mehr Nebenwirkungen als Nutzen. Alle Nebenwirkungen und Befürchtungen sollten daher immer offen angesprochen werden. Der Augenarzt kann nur so aus der Vielzahl von möglichen Augentropfen gezielt die Tropfen auswählen, bei denen keine Nebenwirkungen auftreten.

Bei der Laserbehandlung des Glaukoms (Trabekuloplastik) setzt der Arzt Laserherde in das Trabekelwerk des Kammerwinkels. Sie bilden Narben, in deren Umgebung der Kammerwasserabfluss deutlich verbessert wird. Auf diese Weise kommt es zu einer Augendrucksenkung, und in vielen Fällen kann nach dieser Laserbehandlung sogar auf Augentropfen zur Drucksenkung verzichtet werden.

Um einen möglichen Glaukomanfall beim engen Kammerwinkel sicher zu vermeiden, wird operativ ein kleines Loch in die Regenbogenhaut geschnitten (Iridektomie) und so ein zusätzlicher Abfluss geschaffen. Bei heller Iris ist dieser Eingriff meist auch mit dem Laser möglich.

Bei der Glaukomoperation (Goniotrepanation) wird ein künstlicher Abfluss des Kammerwassers unter die Bindehaut geschaffen, ein sogenanntes Sickerkissen. Diese Operation wird aber erst durchgeführt, wenn alle anderen Maßnahmen nicht zu einer ausreichenden Augendrucksenkung geführt haben.

#### **Wie kann der grüne Star behandelt werden?**



■ **Abb. 2.4** Netzhautschäden durch Zuckerkrankheit mit Blutungen und hellen Einlagerungen

### Krankhafte Gefäßveränderungen bei Zuckerkrankheit und Bluthochdruck

## 2.3 Bluthochdruck und Zuckerkrankheit – und nun?

Zuckerkrankheit (Diabetes) und Bluthochdruck (Hypertonie) sind Erkrankungen, die zu Veränderungen an den Blutgefäßen im gesamten Körper führen können. Da sie anfangs keine Beschwerden verursachen und selbst bei gut eingestelltem Bluthochdruck und Diabetes auftreten können, sind regelmäßige Vorsorgeuntersuchungen (► Informatives: Individuelle Gesundheitsleistungen (IGeL)) besonders wichtig. Hierbei wird der Augenhintergrund bei erweiterter Pupille (Mydriasis) untersucht. Krankhafte Veränderungen am Augenhintergrund erlauben Rückschlüsse auf den Zustand der Blutgefäße im gesamten Körper. Für die weitere Therapie ist diese Information entscheidend.

### ■ Welche Veränderungen können durch einen Bluthochdruck entstehen?

Bei der Beurteilung der Netzhaut mit dem Augenspiegel kann der Augenarzt Blutungen (■ Abb. 2.4), vermindert durchblutete Bereiche, verengte Schlagädern und Gefäßverkalkungen sehen. In schweren Fällen können die Schwellung des Sehnervkopfes und eine Erkrankung der Netzhautmitte (Makula, gelber Fleck) hinzukommen.

### ■ Welche krankhaften Augenveränderungen kann der Augenarzt möglicherweise bei der Zuckerkrankheit finden?

Diabetische Veränderungen an der Netzhaut sind Gefäßausstülpungen, punktförmige Blutungen und Fettablagerungen. Im fortgeschrittenen Stadium kommt es zur unkontrollierten Neubildung von Blutgefäßen, die einreißen und heftig bluten können. Im schlimmsten Fall kann es zu einer Netzhautablösung kommen. Die Schwellung



## 2.4 • Kurzsichtigkeit – was ist zu tun?

der Netzhaut im Bereich der Netzhautmitte (Makula) kann schon im Frühstadium zu einer Sehverschlechterung führen.

### ■ Wann muss man behandeln, und welche Therapiemöglichkeiten stehen zur Verfügung?

Sind Gefäßneubildungen entstanden, so ist die Laserbehandlung (möglichst im Frühstadium) erforderlich. Mit dem Laser setzt man kleine Herde, die zu Narben verheilen. Dieses Narbengewebe hat einen wesentlich geringeren Sauerstoffbedarf, und so wird die Bildung neuer krankhafter Gefäße gebremst. Bei einer Beteiligung der Netzhautmitte muss zunächst eine Fotoserie von der Netzhaut nach Gabe eines Farbstoffes (Fluoreszenzangiografie) gemacht werden. Anhand dieser Bilder kann gezielt gelasert werden. Hier hat die Laserbehandlung eine gefäßabdichtende, abschwellende Wirkung.

Kommt es zu einer Netzhautablösung oder Glaskörpereinblutung, so kann eine Glaskörperentfernung (Vitrektomie) erforderlich werden.

### ■ Was kann man zur Vorbeugung tun?

Eine optimale Blutdruck- und Blutzuckereinstellung ist wichtig. Auch Risikofaktoren wie erhöhte Blutfette, Harnsäure (Gicht) und Nikotin (Rauchen) sollten vermieden werden.

**Wie wird behandelt?**

**Risikofaktoren vermeiden**

## 2.4 Kurzsichtigkeit – was ist zu tun?

### ■ Welche Erkrankungsrisiken haben kurzsichtige Augen?

Kurzsichtige Augen haben durch ihre Besonderheiten ein erhöhtes Risiko für eine Netzhautablösung. Bei der Untersuchung der Netzhaut (► Informatives: Untersuchungsmethoden) mit erweiterten Pupillen (Mydriasis) wird besonders nach dünnen Stellen und Netzhautlöchern gesucht. Sie stellen ein Risiko für eine Netzhautablösung dar. Man kann diese Veränderungen vorbeugend lasern oder regelmäßig kontrollieren und so eine Netzhautablösung in den meisten Fällen verhindern.

Kurzsichtige haben auch ein erhöhtes Risiko für das Auftreten eines grünen Stars und einer Erkrankung der Netzhautmitte (Makula).

Das größte Risiko für die Netzhautablösung haben Patienten mit Werten um  $-5.0$  dpt (Dioptrien). Patienten mit einer höheren Kurzsichtigkeit (Werte über  $-8.0$  dpt) haben dagegen häufiger krankhafte Veränderungen der Netzhautmitte.

### ■ Welche Netzhautveränderungen gibt es, und wie müssen sie behandelt werden?

Netzhautlöcher und dünne Stellen der Netzhaut stellen ein gewisses Risiko für eine Netzhautablösung dar. In diesen Fällen ist eine vorbeugende Laserbehandlung sinnvoll. Notwendig ist sie bei einem

**Risiko: Kurzsichtigkeit**

**Eine vorbeugende Laserbehandlung kann in vielen Fällen die Netzhautablösung verhindern**

## Informatives: Untersuchungsmethoden

Das Arzt-Patient-Gespräch sollte jeder Untersuchung vorausgehen. Aktuelle Beschwerden, Augenerkrankungen, bereits angewendete Augenmedikamente, Allgemeinerkrankheiten (Zuckerkrankheit, Bluthochdruck) und Augenerkrankungen, die bei Verwandten aufgetreten sind, sollten nicht unerwähnt bleiben; sie spielen eine wichtige Rolle. Alle Medikamente müssen genannt werden, um Wechselwirkungen zu vermeiden.

### Wie wird die Funktion der Augen geprüft?

- Sehschärfenbestimmung (Visus): Prüfung, welche Sehzeichen man gerade noch erkennen kann

### Wie werden die »Brillenwerte« (Refraktion) bestimmt?

- Autorefraktometermessung: automatische Messung der Refraktionswerte

- Refraktionsbestimmung: verschiedene Gläser werden vorgehalten
- Skiaskopie: Schattenprobe

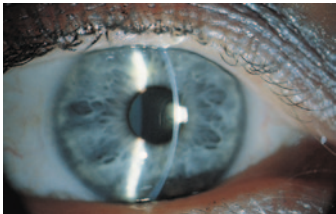
### Was wird bei der Augenuntersuchung kontrolliert?

- Betrachten von Lidern, Lidstellung, äußerem Auge
- Untersuchung der Augenbeweglichkeit und der Pupillenreaktion
- Untersuchung der vorderen Augenabschnitte mit der vergrößernden Spaltlampe (■ Abb. 2.5)
- Untersuchung der Netzhaut mit Lichtquelle und Lupe
- Augendruckmessung mit dem Tonometer

### Welche zusätzlichen Augenuntersuchungen gibt es?

- Spülung der Tränenwege
- Gesichtsfelduntersuchung
- Amsler-Gitter-Test

- Ultraschalluntersuchung
- Farbstoff-Fotoserie
- OCT (optische Kohärenztomografie)
- Messung der Nervenfaserschichtdicke
- Sehschuluntersuchung
- Vermessung des Sehnervkopfes (Tomografie)
- Vermessung der Hornhautoberfläche (Topografie)
- Messung der Hornhautdicke (Pachymetrie)
- Farbtests
- Beurteilung des Kammerwinkels (Gonioskopie)
- Test des Dämmerungssehens
- EOG (Elektrookulografie)
- ERG (Elektroretinografie)
- VEP (visuell evozierte Potenziale)



■ **Abb. 2.5** Blick mit der Spaltlampe auf ein gesundes Auge: spiegelnde Hornhaut, optisch klare Vorderkammer, runde Pupille, ungetrübte Augenlinse

frischen Riss der Netzhaut, da hier das Risiko für eine Netzhautablösung deutlich erhöht ist. Auch wenn Familienangehörige (Eltern, Geschwister) oder das Partnerauge betroffen sind, sollte vorsorglich gelasert werden.

Tritt eine Erkrankung der Netzhautmitte (Makula) auf, so können Gefäßneubildungen an dieser Stelle zu einer Narbenbildung und erheblicher Verschlechterung der Sehschärfe führen. Lucentis, ein Medikament, das die Entstehung von Gefäßneubildungen hemmt, indem es gezielt auf die Wachstumsfaktoren wirkt, steht hier für die Behandlung zur Verfügung.



<http://www.springer.com/978-3-642-35895-1>

Augen-Sprechstunde

Hartmann, B.; Goertz, W.

2013, IX, 149 S. 52 Abb., 50 Abb. in Farbe., Softcover

ISBN: 978-3-642-35895-1